

MANTENIMIENTO DE LOS IMPLANTES DENTALES. **REVISION DE LA LITERATURA.**

GARCIA R., Luis Alberto

Odontólogo UCV, 1993.

Especialista Estomatología Integral del Adulto USM, 1998.

MgSc Periodoncia e Implantes Dentales USM, 2000.

Centro de Especialidades Odontológicas C.E.O.,

Unidad de Periodoncia e Implantes Dentales.

Correspondencia: Apdo. Postal 76269, El Marques, Caracas, 1070A, Venezuela.

E-Mail: lagrios @ yahoo.com

INTRODUCCIÓN

Actualmente vemos el incremento progresivo de los tratamientos con implantes dentales para los pacientes parcial y/o totalmente edéntulos que acuden a nuestra consulta. Gracias al desarrollo de la tecnología aplicada a la investigación en la terapéutica odontológica, esto es ya una realidad que no se escapa de nuestra práctica diaria, y ya tenemos claro gracias a la evidencia que soportan los resultados de los estudios, de la evidencia clínica y del tiempo, diversos protocolos precisos para la ejecución de los aspectos quirúrgicos y protésicos que involucran éstos tratamientos ejecutados idealmente por un equipo multidisciplinario especializado. Pero el tratamiento no culmina allí: dentro de éste equipo odontológico multidisciplinario responsable de dicho tratamiento debe hacerse un seguimiento periódico del mismo para medir su éxito a largo plazo, incluyendo pautas para el mantenimiento y control del paciente con implantes dentales y así garantizar su estado de salud bucal. En ésta revisión bibliográfica describiremos conceptos básicos en el área de implantes dentales y se hará su comparación con los tejidos periodontales tanto en salud como en enfermedad, y así comprender los parámetros para medir el éxito del tratamiento. Nombraremos y estableceremos protocolos a seguir para la ejecución de la Fase de Mantenimiento de los pacientes con Implantes Dentales, y así prevenir y tratar la enfermedad perimplantar.

SELLADO TRANSMUCOSO PERIODONTAL Y PERIMPLANTAR

En la dentición natural, el epitelio de unión es el responsable de crear un sellado en la base del surco periodontal que evita la penetración de bacterias de la biopelícula y de las sustancias químicas resultantes de su metabolismo. Si éste sellado es afectado o si las fibras apicales a éste epitelio son destruidas, el mismo podrá migrar en sentido apical formando un saco que puede llegar a involucrar el cemento radicular y la cresta ósea. Ésto es aplicable de similar manera alrededor de los implantes dentales, siendo un prerrequisito fundamental la disponibilidad de tejidos blandos para obtener un sellado transmucoso alrededor de ellos, ya que al no haber cemento ni fibras de inserción, éste sellado epitelial se convierte en la barrera que previene la instalación de la enfermedad. Diversos estudios ratifican que las células del epitelio se unen a la superficie de titanio del implante de casi igual forma en que se insertan a la superficie de los dientes naturales, por medio de la lámina basal y de la formación de hemidesmosomas, para así crear éste sellado transmucoso, el cual estará beneficiado por la presencia de tejido queratinizado (1,2,3). La única gran diferencia encontrada entre ambas situaciones es que las fibras de colágeno se insertan entre el hueso y el

cemento en una unión funcional y se disponen en forma perpendicular al diente, y alrededor del implante se unen sólo por contacto y allí se disponen en forma paralela a la superficie del mismo (1,4).

Con respecto al cuello del implante, se deben utilizar diseños con superficies lisas y pulidas las cuales favorecen el fenómeno antes descrito; se ha demostrado que las superficies rugosas son perjudiciales para la salud perimplantaria por facilitar la formación y el desarrollo de la biopelícula (1,3). Aunque la inserción por hemidesmosomas del epitelio de unión no es predecible en un sistema metálico, hay evidencia de que ésta íntima unión entre éstos elementos es suficiente para lograr el sellado transmucoso requerido para mantener la salud ideal de los tejidos perimplantarios (1).

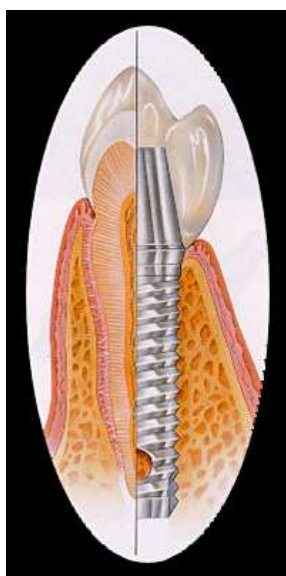


Figura 1: Anatomía periodontal vs Anatomía perimplantar

ENFERMEDAD PERIMPLANTAR: CONCEPTOS Y CARACTERÍSTICAS

La respuesta del huésped a la formación de la biopelícula sobre los implantes dentarios incluyen numerosas respuestas inflamatorias que ocurren inicialmente en los tejidos blandos y que pueden progresar y generar la pérdida de soporte óseo del implante. La destrucción tisular en el comportamiento óseo comienza en la región marginal vecina al cuello del implante creando defectos óseos característicos, generalmente en forma de cráter (7).

Los cambios patológicos de los tejidos perimplantarios son clasificados como enfermedad perimplantar, y muestran similitudes clínicas, histológicas y microbiológicas con la enfermedad periodontal (5,6). Hoy día hay suficiente evidencia que soporta que la biopelícula o placa bacteriana es el factor etiológico principal en ambas enfermedades (1,6). Los implantes y los dientes que están rodeados de tejidos blandos sanos están asociados con biopelículas que contienen cantidades pequeñas de cocos y bacilos grampositivos. Los sitios con inflamaciones periodontales y perimplantares extensas poseen biopelículas con grandes cantidades de bacterias anaerobias gramnegativas, y las biopsias realizadas a éstos tejidos revelan la presencia de grandes infiltrados inflamatorios compuestos de macrófagos, linfocitos y células plasmáticas (7,9).

Los cambios inflamatorios que se confinan a los tejidos blandos y mucosa que circundan a un implante en función se diagnostican como mucositis perimplantaria, son reversibles y la colonización microbiana que ocurre en ella son muy similares a los de la gingivitis (5,6,7,8). Berglundh y col concluyen que aunque esté presente el sellado transmucoso perimplantar, la mucosa perimplantaria resulta menos eficaz que el tejido gingival para encapsular las lesiones asociadas a la biopelícula (7).

La pérdida ósea progresiva perimplantaria o del hueso de soporte del implante oseointegrado en función junto con la lesión inflamatoria de sus tejidos blandos se denomina perimplantitis (5,6,7,8,9,10). Su lesión es poco encapsulada, es irreversible, en forma de cráter, y se extiende hacia el tejido óseo marginal, pudiendo llevar a la pérdida del implante si no se detiene su avance. La placa formada en las bolsas profundas es similar en los sitios con dientes y con implantes, predominando las especies gramnegativas y anaerobias (7).

Mombelli describe cinco líneas de evidencia que soportan que las bacterias juegan el principal rol en la etiología de la mucositis perimplantaria y de la perimplantitis (9):

- 1) Experimentos en humanos que muestran que la deposición de la biopelícula o de la placa bacteriana sobre los implantes puede inducir mucositis perimplantaria.
- 2) La demostración de diferencias cuantitativas y cualitativas de la microflora bacteriana asociada a los sitios de tejidos perimplantares en salud comparados con los de infección.
- 3) Colocación de ligaduras retentivas de placa bacteriana en estudios con animales que hacen identificar la composición de la microflora en presencia de enfermedad perimplantar.
- 4) Terapia antimicrobiana que resuelve el cuadro clínico de la perimplantitis.
- 5) La evidencia de que el nivel de higiene oral tiene un impacto positivo en el éxito a largo plazo de la terapia con implantes dentales.

Por otro lado, se han descrito microfracturas óseas del hueso perimplantar asociadas a la pérdida o a la falla de los implantes, posiblemente causadas por carga prematura, sobrecarga, traumas o factores oclusales, lo cual cursa sin inflamación de los tejidos blandos, y cuya microflora es compatible con los tejidos en salud (1,12). Meffert ha propuesto clasificar ésta situación diagnóstica con el nombre de Perimplantitis Retrógrada (1).

PARÁMETROS PARA MEDIR EL ÉXITO DE LOS IMPLANTES DENTALES

La Academia Americana de Periodontología establece que el tratamiento con implantes dentales es un procedimiento totalmente predecible, y que los criterios a evaluar para medir su éxito incluyen (12):

- 1) Ausencia de signos y síntomas persistentes como dolor, neuropatías, parestesias, y/o violación de estructuras vitales.
- 2) Estabilidad del implante.
- 3) Ausencia de radiolucencia perimplantar en la imagen de radiografía.
- 4) Pérdida ósea progresiva menor a 0,2 milímetros anuales promedio después del remodelado durante el primer año de función.
- 5) Satisfacción del paciente y del (los) odontólogo(s) tratantes(s) con el resultado final de la restauración.

El resultado duradero del tratamiento con implantes dentales depende de la persistencia de la salud de los tejidos blandos y duros perimplantares y de la distribución apropiada de las fuerzas sobre los implantes, lo que se consigue mediante un grado alto de cumplimiento del paciente en el control de placa bacteriana, del diseño protésico biocompatible y de un régimen de mantenimiento con seguimiento a través el tiempo (5,12).

Los fracasos iniciales en el tratamiento de implantes son el resultado de situaciones que amenazan la oseointegración como lo son (7):

- 1) Preparación inadecuada del sitio receptor.
- 2) Contaminación bacteriana e inflamación extensa de la herida que afecte la cicatrización de los tejidos blandos y duros.
- 3) Estabilidad mecánica inadecuada del implante posterior a su colocación.
- 4) Carga prematura o inadecuada del implante.

Los fracasos tardíos se producen en situaciones en las que se pierde la oseointegración del implante inicialmente estable y con funcionamiento adecuado por el resultado de una infección o de una carga excesiva (7,11,12).

Goodacre y col describen que por orden de recurrencia, las principales complicaciones que comprometen el éxito de los implantes están relacionadas con las siguientes categorías (13):

- 1) Quirúrgicas.
- 2) Pérdida del implante.
- 3) Pérdida del hueso perimplantar.
- 4) Enfermedad de los tejidos blandos perimplantares.
- 5) Mecánicas.
- 6) Estéticas y/o fonéticas.

Debemos señalar que el hueso crestal medio en torno a un implante desciende de 0,9 a 1,3 milímetros durante el primer año de función del implante, y en el período de seguimiento se reducen entre 0,05 y 0,13 milímetros anuales, siendo ésta situación no compatible con patología alguna (5).

CRITERIOS DE DIAGNOSTICO DE LA ENFERMEDAD PERIMPLANTAR

El examen de los tejidos perimplantarios tiene muchas características en común con el examen clínico periodontal y debe incluir aspectos y parámetros de relevancia para el proceso patogénico de la enfermedad. Es necesario entender que aunque las lesiones perimplantarias avanzadas se reconocen radiográficamente con facilidad, las alteraciones iniciales en los tejidos blandos y en la mucosa suelen ser específicas y aisladas (5,14). Se debe evaluar el estado de higiene bucal del paciente, los tejidos marginales perimplantarios y la interfase entre hueso e implante (5). Para la detección específica de la enfermedad perimplantaria es requerido un minucioso examen en donde se evalúen los siguientes parámetros (9,14):

- 1) Sangrado al sondaje.
- 2) Supuración.
- 3) Profundidad al sondaje.
- 4) Pérdida ósea radiográfica.
- 5) Movilidad del implante.

También debemos incluir la presencia de cálculo y de placa bacteriana, la tumefacción, el cambio de coloración y, en ocasiones, los estudios microbiológicos (5,9). Para la medición de los tejidos blandos se describe el uso de sondas periodontales manuales o automáticas, preferiblemente de material plástico o de teflón para evitar rayar o modificar la superficie del cuello del implante (ver figura 2). En el aspecto radiográfico se deben indicar radiografías periapicales para obtener mejor definición de la zona examinada, y las imágenes digitales directas pueden sustituir las imágenes convencionales. Aunque se ha reportado el uso de herramientas electrónicas modernas para medir la movilidad, hasta el momento no hay evidencia de que éstas poseen la suficiente sensibilidad para detectar cambios significativos (5).



Figura 2: Sonda Periodontal Plástica.

Para el diagnóstico específico de la mucositis se consideran los siguientes parámetros (9):

- 1) Características similares a gingivitis.
- 2) Presencia de irritantes locales y de placa bacteriana.
- 3) Imágenes radiográficas sin pérdida de la cresta ósea y con cortical.
- 4) Formación de sacos perimplantares relativos.
- 5) Sangramiento y/o supuración al sondaje.
- 6) Signos de inflamación.
- 7) Dolor posible en la zona y provocado a la palpación.
- 8) Reversible.

Para la perimplantitis, debemos identificar las siguientes características (9):

- 1) Características similares a periodontitis.
- 2) Imágenes radiográficas de pérdida ósea vertical de la cresta ósea con pérdida de cortical.
- 3) Formación de sacos perimplantares absolutos.
- 4) Sangramiento y/o supuración al sondaje.
- 5) Movilidad en casos avanzados.
- 6) Signos de inflamación y eritema.
- 7) Presencia de dolor.
- 8) Prevalencia del 2 al 10 % de los implantes.

TRATAMIENTO DE LA ENFERMEDAD PERIMPLANTAR

El tratamiento de las infecciones perimplantares tiene varios aspectos a abordar (ver figura 3) (9):

- 1) La remoción de la placa bacteriana y de los irritantes locales incluyendo la del surco o del saco perimplantar.
- 2) La descontaminación y reacondicionamiento de la superficie del implante.
- 3) La reducción y/o eliminación de los sitios que no pueden ser mantenidos libre de placa por medio del paciente.
- 4) El establecimiento de un régimen de control de placa eficiente para prevenir la nueva aparición de la enfermedad perimplantar.
- 5) La regeneración del hueso perimplantar.

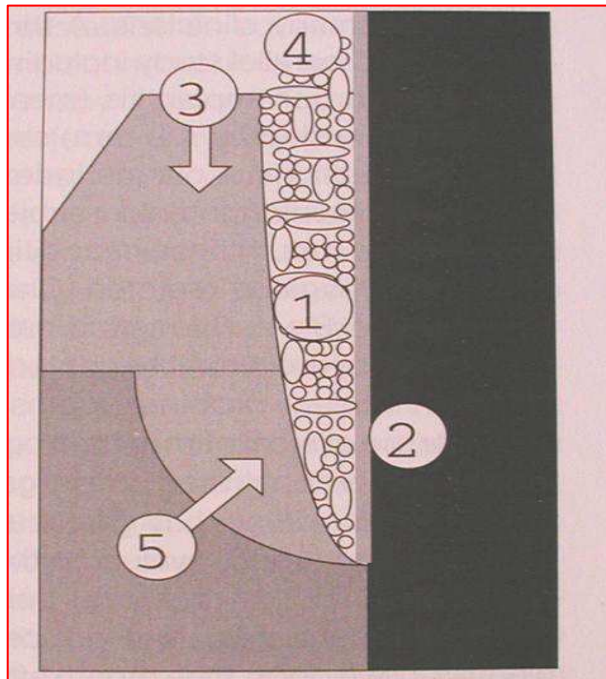


Figura 3: Aspectos a abordar en la terapia de la enfermedad perimplantar.

Además, cuando se considera que las fuerzas excesivas son el factor causal de la pérdida ósea perimplantaria, el tratamiento comprende un análisis de la adaptación de las prótesis y del número y la posición de los implantes y su respectiva valoración oclusal, lo cual al mejorarlos, pueden ayudar a detener el avance de la destrucción de los tejidos perimplantares (5,12).

El tratamiento no quirúrgico de la infección bacteriana perimplantaria consiste en la eliminación local de los depósitos de placa y cálculo con instrumentos manuales y ultrasónicos plásticos, de teflón o de fibra de carbono, ya que como lo mencionamos anteriormente, los instrumentos metálicos convencionales pueden dañar la superficie del implante. El pulido con aire abrasivo para uso periodontal a base de bicarbonato de sodio u óxido de aluminio está asertivamente indicado (5,9,14).



Figura 4: Curetas plásticas.

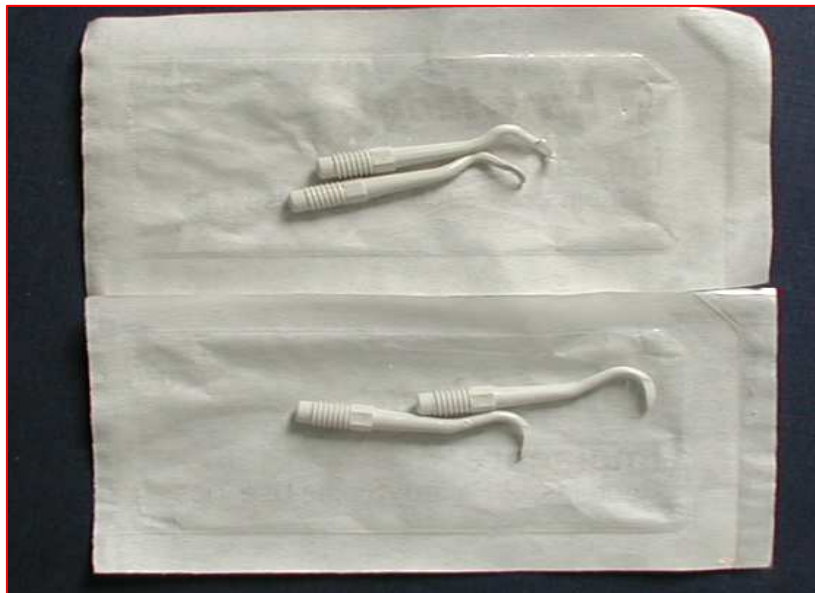


Figura 5: Puntas de curetas plásticas.



Figura 6: Punta de teflón para ultrasonido.



Figura 7: Inserto de ultrasonido con la punta de teflón colocada.

La irrigación subgingival del espacio perimplantar con sustancias y agentes antisépticos ha sido reportada por muchos clínicos (1,9). Al aplicar éstos quimioterapéuticos se logra preparar, descontaminar y tratar la superficie del implante involucrado; se pueden utilizar en solución y en geles, siendo los más indicados los de digluconato de clorhexidina en diversas concentraciones disponibles durante un período de 3 a 4 semanas (1,5,9,14). También se ha descrito el uso de ácido cítrico, fluoruro estañoso, tetraciclina y peróxido de hidrógeno, entre otros. La irradiación con láser blando para la eliminación de las bacterias que producen la enfermedad perimplantar mediante su destrucción también ha evidenciado resultados efectivos. De la misma forma que en el tratamiento de ciertas periodontitis, se puede indicar antibioticoterapia sistémica y /o local con antibióticos tipo metronidazol o doxiciclina (5,9).

Luego de controlar la inflamación y la infección e los tejidos perimplantares, se pueden hacer intentos en mejorar las condiciones anatómicas de los tejidos perimplantares y en mejorar la oseointegración. Hay que evaluar la clase y el tamaño de los defectos óseos remanentes, al igual que se hace en torno a los dientes naturales, por medio del sondaje y de la lectura de imágenes, para establecer si se practicará un procedimiento quirúrgico resectivo o de regeneración por medio de técnicas quirúrgicas que no son más que modificaciones de las utilizadas en la terapia quirúrgica periodontal convencional. Se pueden emplear técnicas de colgajos desplazados apicalmente y resección ósea para lograr la reducción de las bolsas, la corrección de la arquitectura ósea negativa, la corrección de la pérdida ósea y de los defectos óseos menores o iguales a 3 milímetros, y de las superficies perimplantarias rugosas (5,14).

Con el tratamiento regenerativo se logrará también la reducción de las bolsas, pero por medio de la neo formación de tejido duro en los defectos óseos mayores de 3 milímetros y con paredes, utilizando materiales de injertos óseos biocompatibles y membranas de regeneración guiada, consiguiendo la regeneración del tejido duro perdido y la nueva oseointegración. En caso de déficit de tejidos blandos y de tejido queratinizado, se pueden incrementar los mismos mediante el uso de injertos de tejido blando obtenidos del paciente o injertos dérmicos acelulares, mediante las técnicas quirúrgicas periodontales descritas para éstos casos (5,9,14).

MANTENIMIENTO DEL PACIENTE CON IMPLANTES DENTALES

Un paciente con implantes dentales debe estar incorporado a un programa de mantenimiento que incluya visitas periódicas de control por lo menos cada 3 meses, en donde se evaluarán por medio de un detallado examen clínico si los sitios

implantados en función están sanos o muestran signos de patología, complementado con el examen radiográfico pertinente (1,5,12,14). Este programa llevado a cabo por medio de llamados a citas del paciente para evaluar el estado de los implantes y de la salud de los tejidos perimplantares es esencial para el éxito a largo plazo del tratamiento (15). Antes de ser restaurados los implantes, se debe hacer control perimplantar cada 3 meses, y durante el primer año después de haber sido cargado los implantes con las respectivas prótesis, el paciente debe ser visto para control cada 3 a 4 meses, y luego del primer año, las citas se establecerán de acuerdo a las necesidades el paciente, no excediendo de 6 meses (1,15). Si no hay patología presente, un examen radiográfico debe hacerse cada 12 a 18 meses, y las prótesis y los aditamentos protésicos deben removerse y limpiarse en el intervalo entre 18 a 24 meses (1).

Hay que concientizar al paciente con respecto a su rol protagónico dentro del programa de mantenimiento, y debemos entrenarlo para que sea capaz de mantener un control de placa de un 85 % de efectividad mediante el uso de implementos y aditamentos de higiene bucal como los cepillos dentales e interproximales manuales y eléctricos, el hilo dental, y el uso de los quimioterapéuticos adecuados contenidos en los dentríficos y en los enjuagues bucales disponibles en el mercado (1).

REFERENCIAS BIBLIOGRAFICAS

1. Meffert RM: Maintenance of Dental Implants en Misch CE: *Contemporary Implant Dentistry*, pp 647 – 661, Missouri, 1999, Mosby Inc.
2. Gould TR, Brúñete DM, Westbury L: The attachment mechanism of epithelial cells to titanium in vitro, *J Periodontol Res* 16: 611-616, 1981.
3. Schroeder A, van der Zypen E, Stich H: The reactions of bone, connective tissue and epithelium to endosteal implants with titanium-sprayed surfaces, *J Oral Maxillofac Surg* 9:15, 1981.
4. American Academy of Implant Dentistry Glossary of Terms, *Oral Implant* 12: 284, 1986.
5. Jovanovic S: Diagnóstico y tratamiento de complicaciones perimplantarias en Newman MG, Takei HH, Carranza FA: *Periodontología Clínica*, pp 987 – 999, México, 2004, McGraw Hill Interamericana.
6. Chen DI: Dental Implants: Maintenance, care and treatment of peri-implant infection, *Aust Dent J* 48 (4): 212-20, 2003.
7. Berglundh T, Lindhe J, Lang NP, Mayfield L: Mucositis y Perimplantitis en Lindhe J, Karring T, Lang NP: *Periodontología Clínica e Implantología Odontológica*, pp 1061 – 1071, Buenos Aires, 2005, Médica Panamericana.
8. American Academy of Periodontology Glossary of Terms, 2001.
9. Mombelli A: Prevention and therapy of peri-implant infections en Lang NP, Karring T, Lindhe J: *Proceedings of the 3rd European Workshop on Periodontology Implant Dentistry*, 99 281 – 303, Berlin, 1999, Quintessence Books.
10. Albrektson T, Isidor F: Concensus Report os session IV en Lang NP, Karring T: *Proceedings of the 1st European Workshop on Periodontology*, pp 365 – 369, Londres, 1994, Quintessence Books.
11. Fleming TF, Renvert S: Concensus report of session D en Lang NP, Karring T, Lindhe J: *Proceedings of the 3rd European Workshop on Periodontology Implant Dentistry*, 99 281 – 303, Berlin, 1999, Quintessence Books.
12. American Academy of Periodontology: Position Paper: Dental Implants in Periodontal Therapy, *J Periodontol* 71: 1934 – 1942, 2000.
13. Goodacre Ch, Bernal G, Rungcharassaeng K, Kan JK: Clinical complications with implants and implant prostheses, *J Prosth Dent* 90 (2), 2003.
14. Lang NP, Lindhe J: Mantenimiento del paciente implantado en Lindhe J, Karring T, Lang NP: *Periodontología Clínica e Implantología Odontológica*, pp 1072 – 1078, Buenos Aires, 2005, Médica Panamericana.
15. Razzoog ME, Hollender LG: Mantenimiento en Worthington Ph, Lang BR, Rubenstein JE: *Osseintegration in Dentistry an overview*, pp 137 – 144, Canada, 2003, Quintessence Books.